



总院 | 分院 | 分院 | 分院 | 分院 | 分院 | 分院 | 分院 | 分院 | 分院
分院 | 分院 | 分院 | 分院 | 分院 | 分院 | 分院 | 分院 | 分院 | 分院

分院

- 分院
- 分院
- 分院
- 分院
- 分院
- 分院
- 分院
- 分院
- 分院
- 分院

神经纤维病



分院

分院

分院200810141354.2

分院

分院

分院 | 分院(分院) | 分院(分院) | 分院 | 分院 | 分院 | 分院 | 分院 | 分院 | 分院
分院 | 分院 | 分院 | 分院 | 分院 | 分院 | 分院 | 分院 | 分院 | 分院

分院

- 分院
- 分院 分院 35 分院
- 分院 分院 28 分院
- 分院 分院 21 分院
- 分院 分院 27 分院
- 分院 分院 38 分院
- 分院 分院 34 分院
- 分院 分院 43 分院...

分院

- 分院
- 分院 分院 35 分院
- 分院 分院 28 分院
- 分院 分院 21 分院
- 分院 分院 27 分院
- 分院 分院 38 分院
- 分院 分院 34 分院
- 分院 分院 43 分院...

典型病例

分院
(分院) 分院 35 分院
(分院) 分院 28 分院
(分院) 分院 21 分院
(分院) 分院 27 分院
(分院) 分院 38 分院
(分院) 分院 34 分院
(分院) 分院 43 分院...

分院 分院 | 分院 | 分院 | 分院 | 分院




分院
分院
分院...



分院
分院
分院...



分院
分院
分院...



分院 分院 | 分院 | 分院 | 分院 | 分院

分院

- 分院“分院”
- 分院
- 分院
- 分院“分院”
- 分院
- 分院
- 分院
- 分院
- 分院
- 分院

分院

分院
分院，分院
分院
分院



分院
分院

设备荣誉



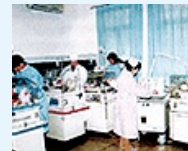分院



分院



分院



分院



分院



分院

- “ ”
- “ ”
-
-



5/5

□□□□QQ□404331397

更多信息▶▶

□□□□	<input type="text"/>	□□□	<input type="text"/>	□□□	<input type="text"/>
□□□	<input type="text"/>	□□□□	<input type="text"/>	□□□□	<input type="text"/>
□□□□	<input type="text"/>	□□□	<input type="text"/>	QQ□	<input type="text"/>
□□□	<input type="text"/>	□□□	<input type="text"/>	□□□□	<input type="text"/>
□□□□	<input type="text"/>			<input type="text"/>	<input type="text"/>

0 0 | 0000 | 0000 | 0000 | 0000

0000000000 **0000** 00000000 000000 000000 00000 0000 00000000 00000 000 **E**00000 0000 0000 00000000 00